

Estensori:

Alessio Barbieri, Marcelo Fernandes, Daniëlle Spies, Julio Villalba Recuerda, Tim Thomassen, Patrick Rijkschroef, Andrada Nedov, Georgios Loukas, Ioannis Kouvaras, Rebecca Kirana, Madeline Kosho e Konstantinos Kosmidis con Bruno Loos e Monique Danser

Affiliazione:

Programma post-laurea in Parodontologia. Centro Universitario di Odontoiatria (ACTA), Amsterdam, Paesi Bassi

Traduttore:

Gaia Maffei Odontoiatra, specialista in Parodontologia EFP, Parodontologia ed Implantologia in studi privati a Perugia e Varese

titolo

Trattamento chirurgico della peri-implantite: i tessuti saranno sempre soggetti a contrazione?

Autori:

Maria Elisa Galarraga-Vinueza, Karina Obreja, Ricardo Magini, Anton Sculean, Robert Sader, Frank Schwarz

Background

La peri-implantite è una patologia cronica associata alla formazione di biofilm, caratterizzata da un'inflammatione dei tessuti molli e da una perdita radiografica dell'osso di supporto attorno all'impianto.

Tra i vari approcci terapeutici per curare la peri-implantite, quelli chirurgici si sono rivelati essere i più efficaci nel prevenire la futura progressione della malattia.

Purtroppo la recessione mucosa, cambiamenti nello spessore della mucosa vestibolare e le loro potenziali implicazioni estetiche sono risultati clinici frequenti a seguito del trattamento chirurgico.

Queste complicazioni estetiche sono risultati clinici molto rilevanti, dal punto di vista del paziente.

Al momento c'è carenza di informazioni riguardanti i cambiamenti volumetrici post-operatori nei tessuti molli e duri, dopo il trattamento chirurgico della peri-implantite.

Scopo

Lo scopo di questo studio pilota era di determinare i cambiamenti volumetrici post-operatori durante un periodo di sei mesi in pazienti trattati per peri-implantite, applicando un protocollo chirurgico combinato.

Materiali e metodi

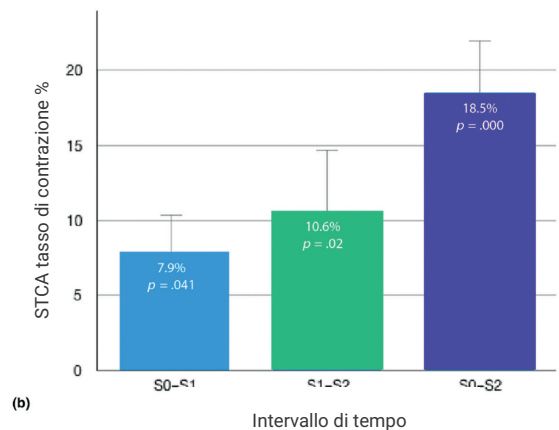
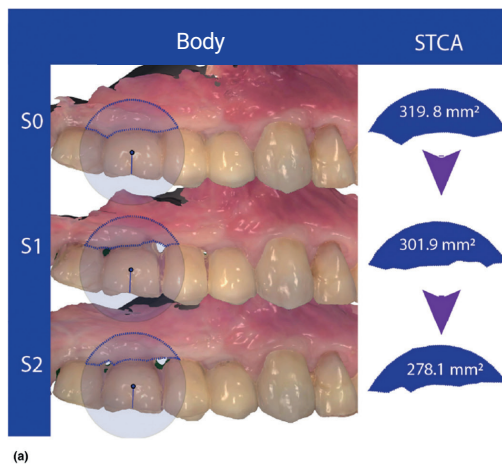
- Questo studio pilota includeva 20 pazienti con un totale di 28 impianti.
- La peri-implantite era definita come presenza di sanguinamento al sondaggio, con o senza suppurazione, tasca di ≥ 6 mm e perdita d'osso radiografica.
- L'obiettivo primario di questo studio era definito come il cambiamento di spessore mucoso vestibolare (misurato in millimetri) all'impianto con peri-implantite, dopo un protocollo chirurgico combinato.
- La mucosa vestibolare era scannerizzata intra-oralmente utilizzando uno scanner ottico prima della chirurgia (S0), ad un mese dopo la chirurgia (S1), e a sei mesi dopo la chirurgia (S2).
- Il sito mucoso era suddiviso in tre regioni equidistanti (marginale, mediale ed apicale) per la valutazione volumetrica individuale.
- Dopo una singola seduta pre-operatoria di terapia non-chirurgica, tutti i pazienti sono stati sottoposti ad un protocollo chirurgico composto da un lembo di accesso mucoperiostale a spessore totale, rimozione del tessuto di granulazione e debridement, implantoplastica, innesto di osso bovino mineralizzato poroso nel difetto intra-osseo, ed applicazione di una membrana di collagene.
- Il trattamento chirurgico è stato coadiuvato da una singola dose di antibiotico pre-operatorio.
- Gli obiettivi secondari consistevano nella valutazione dei cambiamenti dell'area di contorno del STCA, o tessuto molle implantare, e vari parametri clinici, come l'indice di placca, il sanguinamento al sondaggio e lo spessore di mucosa cheratinizzata.

Valutazione volumetrica dei cambiamenti tissutali a seguito di terapia chirurgica combinata della peri-implantite: studio pilota

Le scansioni dimostrative mostrano:

(a) il perimetro dell'area di contorno delineata del tessuto molle peri-implantare (STCA) prima della chirurgia (S0), un mese dopo la chirurgia (S1), e sei mesi dopo la chirurgia (S2)

(b) il tasso di contrazione STCA tra i periodi menzionati. $P < 0.05$ era considerato statisticamente significativo (post hoc Tukey's test).



Risultati

- Un totale di 78,6% di impianti erano stati posizionati in zone posteriori e l'85,8% degli impianti erano originariamente posizionati in osso non innestato.
- Gli impianti erano stati posizionati in egual misura nel mascellare superiore, e nella mandibola.
- La severità della peri-implantite ai siti era moderata nel 71,4% dei casi.
- La profondità di sondaggio, il sanguinamento al sondaggio, la quantità di mucosa cheratinizzata e la recessione mucosa erano ridotti in maniera significativa a sei mesi, sia a livello implantare che a livello di paziente.
- C'è stata una contrazione del 18,5% nei tessuti tra la fase pre-operatoria e sei mesi post-operatori, e questa contrazione era statisticamente significativa.
- Il maggiore cambiamento di spessore è avvenuto a livello marginale del sito implantare, seguito dal livello mediale, ma la contrazione minore è avvenuta a livello apicale del sito implantare.
- L'analisi a regressione lineare ha mostrato una correlazione negativa significativa tra lo spessore della mucosa cheratinizzata pre-operatoria e il tasso di contrazione dei tessuti molli 6 mesi dopo la chirurgia.
- In particolare, maggiore era la quota di mucosa cheratinizzata pre-operatoria, minore è stata la contrazione post-chirurgica.
- Nessuna correlazione è stata osservata tra la perdita di osso iniziale e la contrazione tissutale dopo la chirurgia, o tra la recessione mucosa e la successiva contrazione tissutale.

Limitazioni

- A quanto ne sappiamo, l'accuratezza di uno scanner intra-orale e la riproducibilità dei differenti scanners (3Shape Trios Move) non è stata ancora validata per la determinazione dei margini gengivali.
- Pertanto, un metodo alternativo avrebbe potuto essere aggiunto come riferimento per determinare l'affidabilità degli scanners intra-orali.
- Inoltre, dal momento che le scansioni intra-orali sono state misurate tre volte, si può concludere che la media delle misurazioni è stata utilizzata per calcolare i cambiamenti dimensionali – ma questo non è stato specificato.
- Basandoci su questo studio, non possiamo concludere con certezza se le contrazioni tissutali sono derivate da alterazioni dei tessuti duri o molli.
- I cambiamenti volumetrici riportati sono stati osservati a seguito di un approccio chirurgico combinato su 28 siti peri-implantari in 20 pazienti. Tuttavia, questo studio non ha incluso un gruppo di controllo per verificare se altri tipi di chirurgia (open flap debridement, per esempio) avrebbero ottenuto risultati simili.

Conclusioni e impatto

- La mucosa peri-implantare è soggetta a cambiamenti volumetrici notevoli dopo il trattamento chirurgico combinato della peri-implantite.
- La quota di contrazione post-operatoria è inversamente proporzionale allo spessore pre-operatorio della mucosa cheratinizzata attorno all'implanto.
- I cambiamenti volumetrici debbono essere presi in considerazione dai clinici che trattano la peri-implantite con un approccio chirurgico, specialmente nelle zone estetiche, ed in pazienti con alte aspettative estetiche.

JCP Digest edizione numero 81 è un riassunto dell'articolo "Valutazione volumetrica dei cambiamenti tissutali conseguenti una terapia chirurgica combinata della peri-implantite: uno studio pilota" J Clin Periodontol. 2020;47 (9):1159-1168. DOI:10.1111/jcpe.13335.

<https://www.onlinelibrary.wiley.com/doi/epdf/10.1111/jcpe.13335>

Accesso per i membri tramite il portale EFP : <http://efp.org/members/jcp.php>