

Zusammenfassung aus *Journal of Clinical Periodontology*, Volume 49, Ausgabe 3 (März 2022), 280-291

Herausgeber: Andreas Stavropoulos (Wissenschaftlicher Ausschuss, EFP)

**Zusammenfassung:**

Tim Thomassen, Patrick Rijkschroeff, und Georgios Loukas mit Monique Danser und Prof. Bruno Loos

**Zugehörigkeit:**

Postgraduales Ausbildungsprogramm für Parodontologie an der ACTA (Akademisches Zentrum für Zahnmedizin Amsterdam), Niederlande

**Übersetzung:**

Otis Rezegh Abteilung für Parodontologie, Sigmund Freud Privat Universität Wien, Wien, Österreich

**Studie**

# Fördert Hyaluronsäure den Erhalt des Alveolarkamms?

**Autoren:**

Celien Eckhout, Julie Ackerman, Maarten Glibert und Jan Cosyn

## Hintergrund

Eine korrekte Implantatinsertion und eine gute Ästhetik des Weichgewebes können durch einen schmalen Alveolarkamm beeinträchtigt werden. Das Verfahren zur Erhaltung des Alveolarkamms (ARP) ist eine wichtige Technik für Kliniker, um die Dimensionsänderungen des Alveolarfortsatzes nach einer Zahnextraktion zu begrenzen.

Die Extraktionsalveole kann mit Knochentransplantaten aufgefüllt werden, und dies hat sich als wirksam erwiesen. Es fehlen jedoch noch vorhersehbare Ansätze zur Verbesserung der Weichgewebsbarriere, die das darunter liegende Biomaterial schützt, und zur Beschleunigung der Wundheilung. Jüngste systematische Übersichten haben gezeigt, dass die ARP die Resorption des Alveolarknochens um bis zu 50 % der bei der traditionellen Socket-Heilung beobachteten Werte einschränken kann.

Um einen vollständig erhaltenen Alveolarkamm nach einer Zahnextraktion zu erreichen, müssen weitere Techniken im Zusammenhang mit der Wundheilung des Weichgewebes erforscht werden. Ein potenzieller Wundheilungsbeschleuniger ist hochmolekulare Hyaluronsäure (HA). In vitro kann HA die Proliferation und Migration von humanen Fibroblasten fördern.

Daher könnte die zusätzliche Verwendung von HA-Gel in einem ARP-Verfahren eine Rolle bei der Weichgewebeheilung und der Verbesserung der Weichgewebsbarriere auf Biomaterialien in der heilenden Alveole spielen.

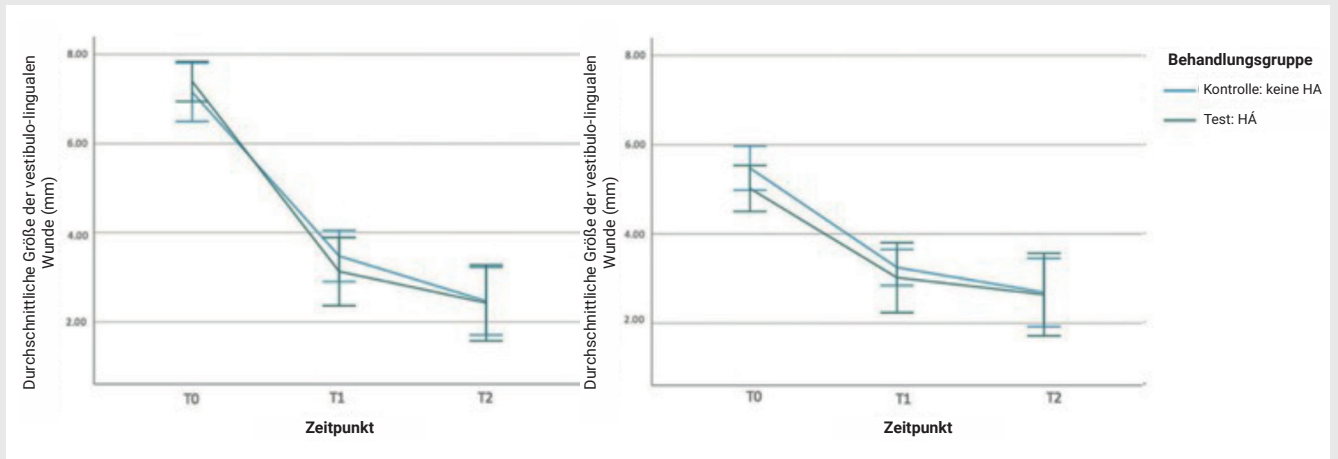
## Ziele

Ziel dieser Studie war es, die Verabreichung eines Hyaluronsäuregels (HA) mit der Nichtverabreichung eines Gels nach ARP zu vergleichen, und zwar im Hinblick auf die Veränderungen der Weichteilwunddimensionen über einen postoperativen Heilungszeitraum von vier Monaten.

## Materialien und Methoden

- An dieser randomisierten klinischen Studie nahmen systemisch und parodontal gesunde, nicht rauchende Patienten teil, bei denen eine Zahnextraktion und ARP in der ästhetischen Zone erforderlich war.
- Die Zähne wurden ohne Lappenbildung oder mit minimaler Anhebung der Interdentalspapille extrahiert, um eine Schädigung des Weichgewebes zu vermeiden. Nach dem Wunddebridement und der Spülung wurde die Alveole mit Bio-Oss-Kollagen bis zum linguale Knochenkamm aufgefüllt und mit Mucograft Seal und Seralon 6/0-Nähten verschlossen.
- In der Testgruppe wurde ein 0,8%iges HA-Gel (Gengigel Forte) aufgetragen, und die Patienten wurden angewiesen, das HA-Gel sieben Tage lang dreimal täglich selbst auf die Wunde aufzutragen.
- Allen Probanden wurde systemisches Amoxicillin (2 g) verschrieben, das eine Stunde vor dem Eingriff eingenommen werden sollte, und eine ähnliche Dosis sollte nach dem Eingriff für die nächsten vier Tage eingenommen werden. Entzündungshemmende Medikamente (Ibuprofen 600 mg) wurden eine Stunde vor dem Eingriff und bei Bedarf in der postoperativen Phase eingenommen.
- Das primäre Ergebnis war die Veränderung der Wundabmessungen in der frühen Heilungsphase. Die Wundabmessungen wurden unmittelbar nach dem Eingriff gemessen und mit den ein und drei Wochen postoperativ gemessenen Werten verglichen.
- Ein sekundäres Ergebnis waren Veränderungen der bukkalen und linguale Knochendimensionen (Höhe und Breite) unter Verwendung von Kleinfeld-CBCT-Aufnahmen mit niedriger Dosis unmittelbar nach dem Eingriff und vier Monate postoperativ.
- Außerdem wurden Komplikationen (Alveolitis, alveoläre Osteitis, Socket-Wundheilungs-Score), patientenbezogene Ergebnisse (Gesamtzahl der Analgetika, postoperative Schmerzen) und die Patienten-Compliance gemessen.

**Abbildung:** Vestibulolinguale und mesiodistale Wundabmessungen bei T0 (unmittelbar nach der Operation), T1 (eine Woche) und T2 (drei Wochen). Es werden geschätzte marginale Durchschnittswerte und 95 %-KI angegeben



## Resultate

- Diese Studie wurde an 38 Probanden durchgeführt, darunter 18 Teilnehmer in der Testgruppe und 20 Teilnehmer in der Kontrollgruppe.
- Die größte Verringerung der Wundabmessungen wurde eine Woche postoperativ im Vergleich zum Ausgangswert im bukkolingualen Bereich beobachtet (4,26 mm in der Testgruppe, 3,63 mm in der Kontrollgruppe). Die Verringerung der Wunddimensionen war zwischen der HA-Gel-Gruppe und der Kontrollgruppe nicht signifikant unterschiedlich.
- In der Testgruppe wurde eine stärkere horizontale Reduktion des Knochenniveaus beobachtet (Niveau 1: 3,55 mm; Niveau 2: 2,56 mm) als in der Kontrollgruppe (Niveau 1: 1,92 mm; Niveau 2: 1,35 mm, mit  $p = 0,025$  bzw.  $p = 0,016$ ).
- Es wurden keine signifikanten Unterschiede bei den postoperativen Komplikationen, den patientenbezogenen Ergebnissen und der Patientencompliance festgestellt.

## Einschränkungen

- Es ist unklar, ob die beiden Gruppen bei Studienbeginn vergleichbar waren, da keine statistische Analyse der Ausgangsmerkmale vorgelegt wurde.
- Die hohe Viskosität des verwendeten HA-Gels führte zu einer schlechten Gewebeadhäsion, was sich auf seine Wirksamkeit auswirken könnte.
- In der Kontrollgruppe wurde kein Gel verwendet. Die Verwendung eines Placebo-Gels in der Kontrollgruppe wäre aus methodischer Sicht vorzuziehen gewesen. Die Autoren erklären, dass seine Herstellung von der Pharmaindustrie nicht unterstützt werden konnte.
- Die Studie war in Bezug auf die sekundären Ergebnisse nicht ausreichend aussagekräftig, so dass die berichteten Unterschiede zwischen Test- und Kontrollgruppe in Bezug auf die horizontale Knochenreduktion mit Vorsicht zu interpretieren sind.
- Auf Patientenebene zeigten sich in der Testgruppe nicht-signifikante Tendenzen zu mehr postoperativen Schmerzen, mehr Ödemen, Alveolitis und einer höheren Anzahl von Analgetika, die postoperativ eingesetzt wurden.

## Schlussfolgerung & Auswirkungen

- Die Anwendung von HA-Gel auf die heilende Wunde nach dem ARP-Verfahren beschleunigte die Wundheilung nicht und verhinderte einen gewissen horizontalen Knochenverlust nicht.
- Es gibt keine statistisch signifikanten Unterschiede zwischen ARP-Stellen, die mit oder ohne HA-Gel behandelt wurden, in Bezug auf andere Weichteilveränderungen oder auf die von den Patienten berichteten und klinischen Ergebnisse.
- In der täglichen Praxis scheint die dreimal tägliche Anwendung von professionellem und selbst aufgetragenem HA-Gel auf einer Kollagenmatrix (Versiegelung) nach einem ARP-Eingriff die Wundheilung nicht zu verbessern und einen gewissen Verlust an bukkalem und lingualem Knochen nicht zu verhindern.



JCP Digest 99 ist eine Zusammenfassung des Artikels 'Eine randomisierte, kontrollierte Studie zur Bewertung von Hyaluronsäuregel als Wundheilungsmittel bei der Erhaltung des Alveolarkamms.' J Clin Periodontol. 49(3), 280-291. DOI: 10.1111/jcpe.13589



<https://www.onlinelibrary.wiley.com/doi/10.1111/jcpe.13589>



Zugriff über die Anmeldung auf der Seite der EFP-Mitglieder: <http://efp.org/members/jcp.php>